

症 例 集



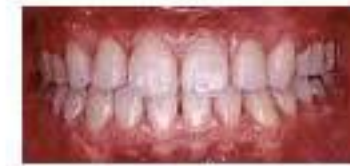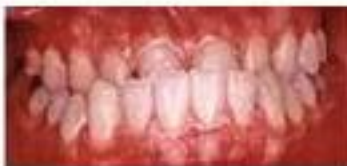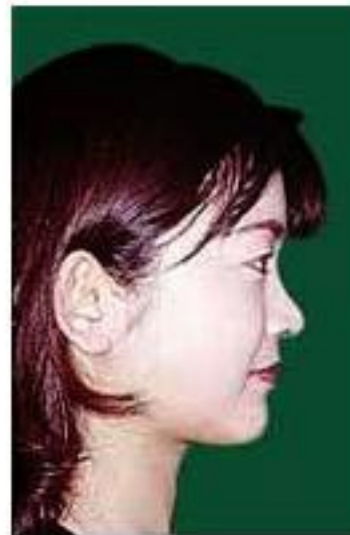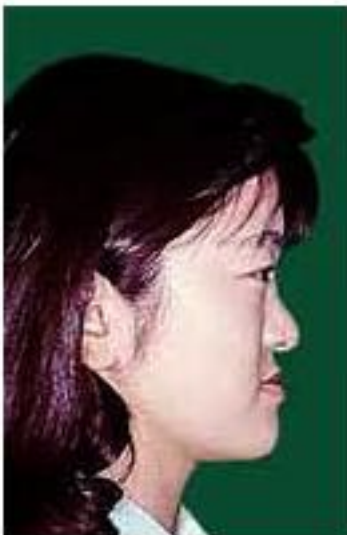鶴木医科・歯科クリニック

上顎後退症+下顎前突症+反対咬合

手術前



手術後

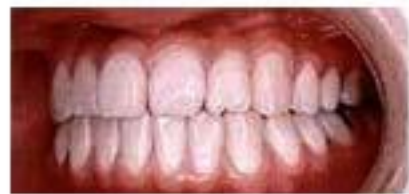
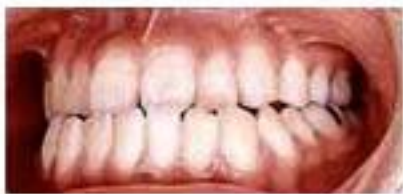
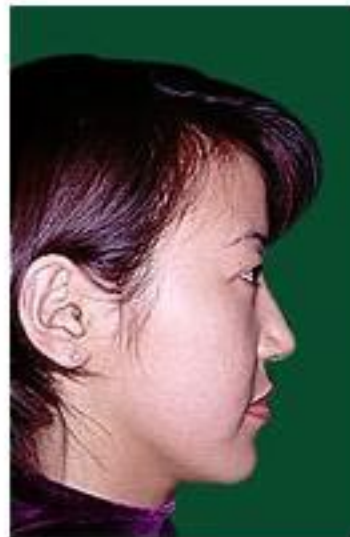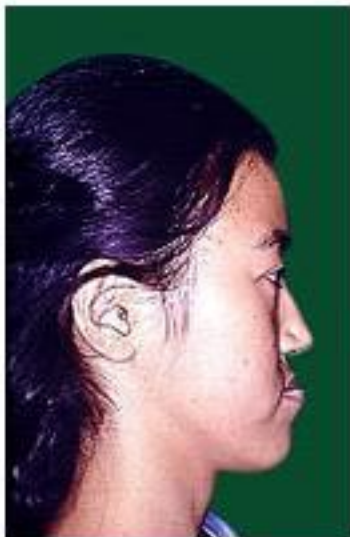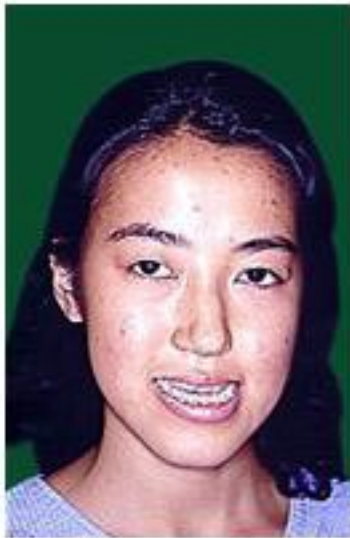上顎：Le Fort I 型骨切り術
下顎：下顎枝矢状分割法・オトガイ形成術

上顎後退症+下顎前突症+反対咬合

手術前

手術後

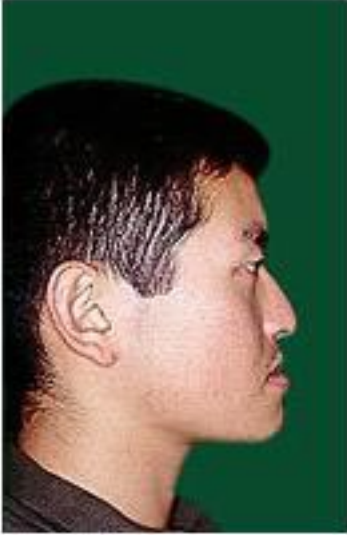

上顎：Le Fort I 型骨切り術

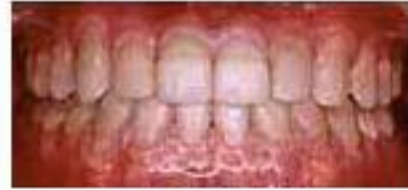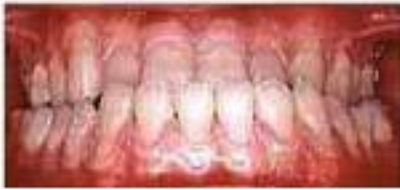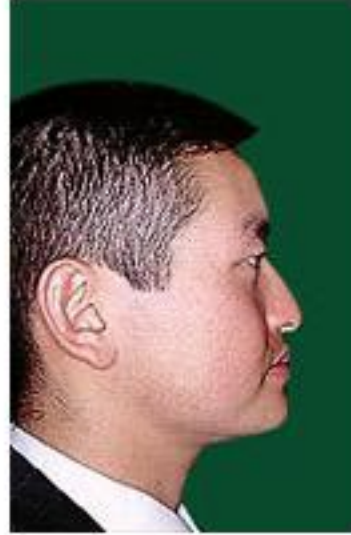下顎：下顎枝矢状分割法・オトガイ形成術

下顎前突症+反对咬合

手術前



手術後



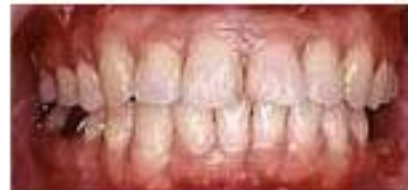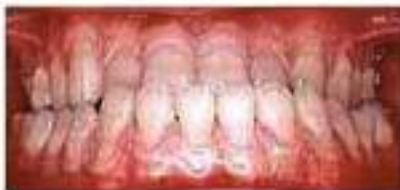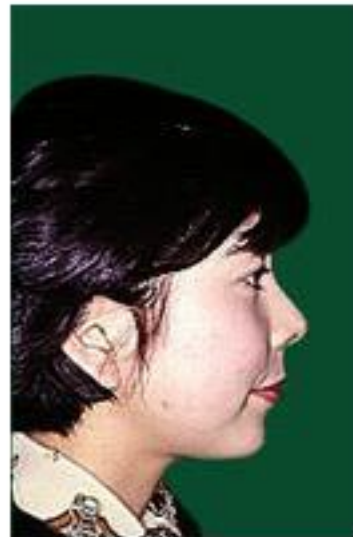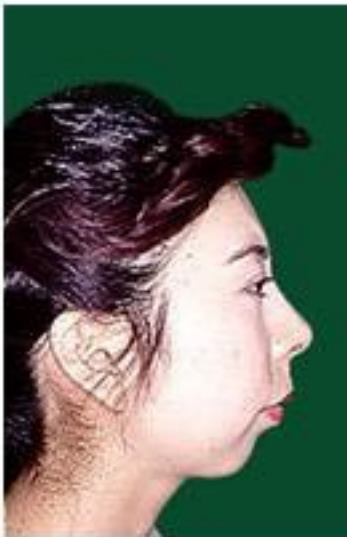下顎：下顎枝矢状分割法

上顎前突症+下顎後退症+遠心咬合

手術前



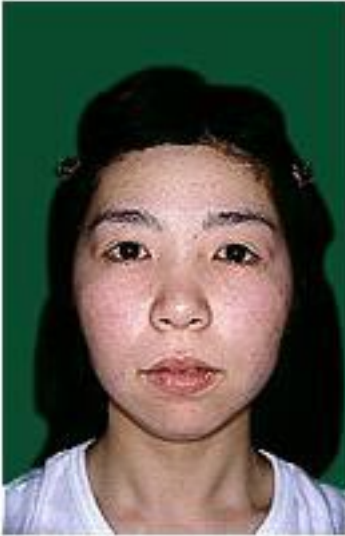手術後



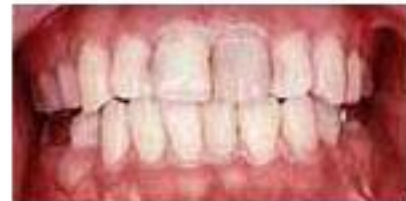
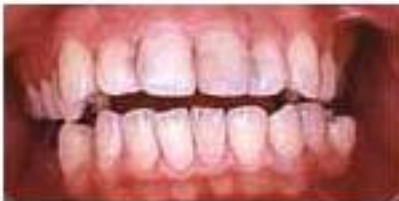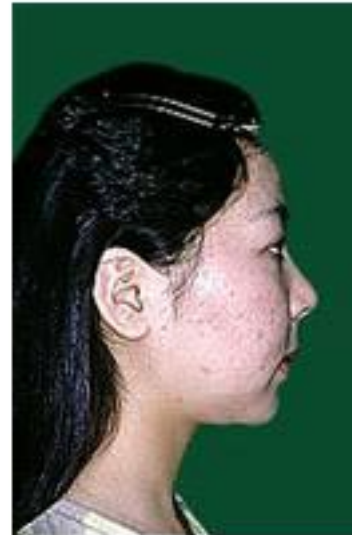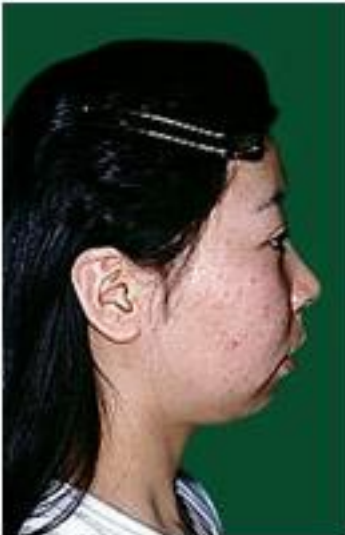上顎：Le Fort I 型骨切り術
下顎：下顎枝矢状分割法・オトガイ形成術

上顎前突症+下顎前突症+開咬症

手術前



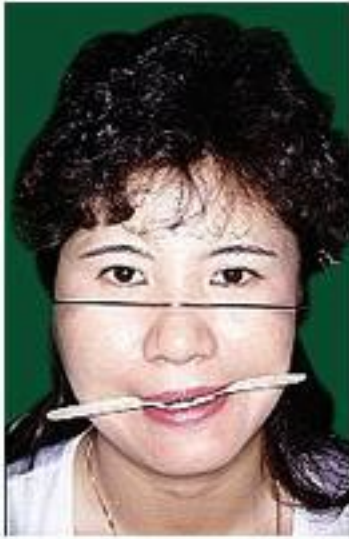手術後



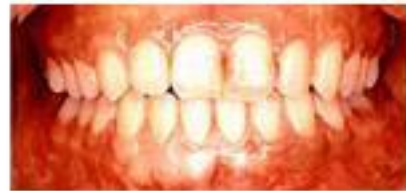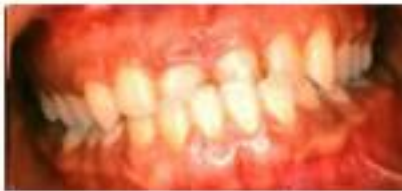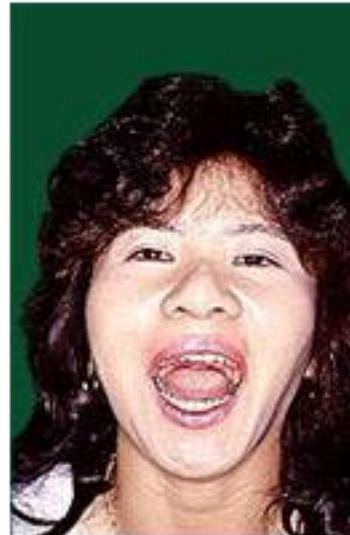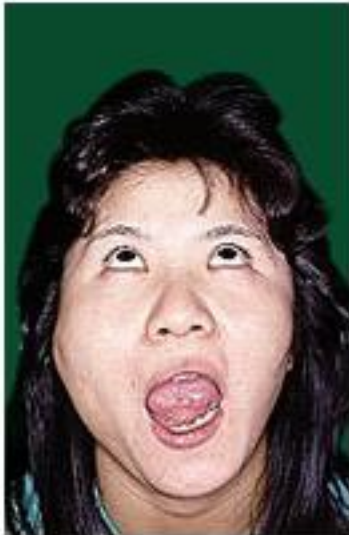上顎：前方歯槽部骨切り術
下顎：前方歯槽部骨切り術・オトガイ形成術

顔面非対称+下顎前突症+反対咬合

手術前



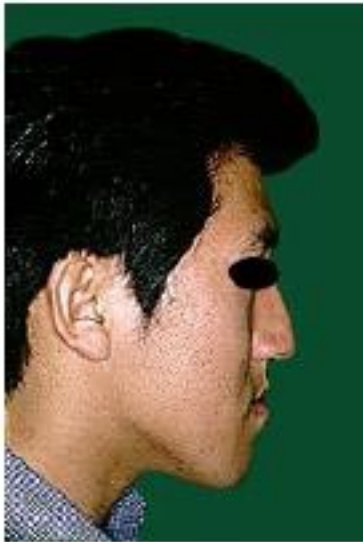手術後



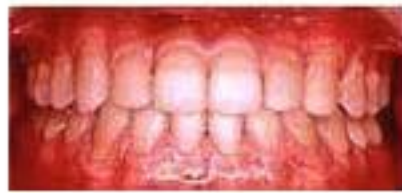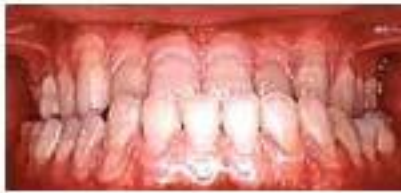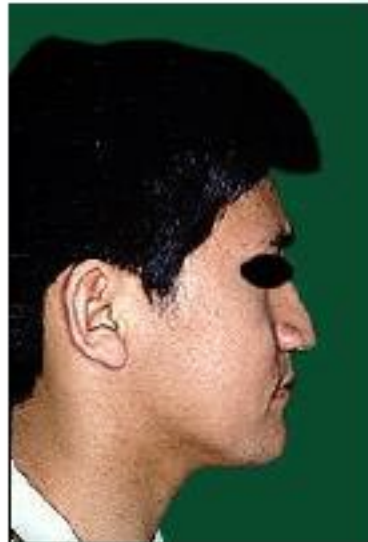上顎：Le Fort I 型骨切り術
下顎：下顎枝矢状分割法・オトガイ形成術

長顔症+下顎前突症+反対咬合+上顎歯列弓狭窄

手術前



手術後

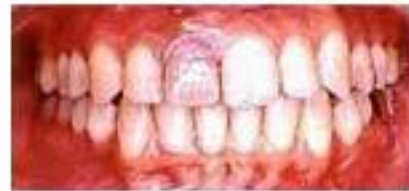
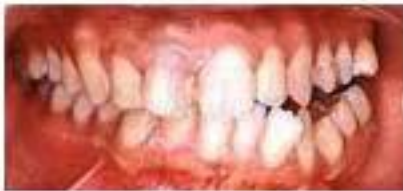
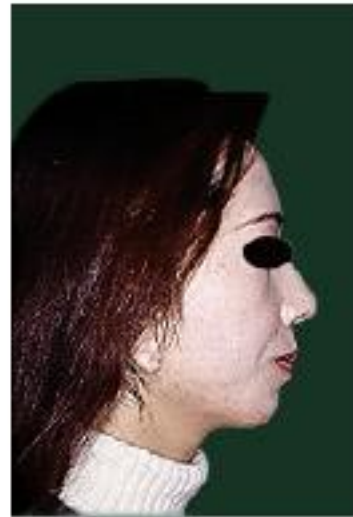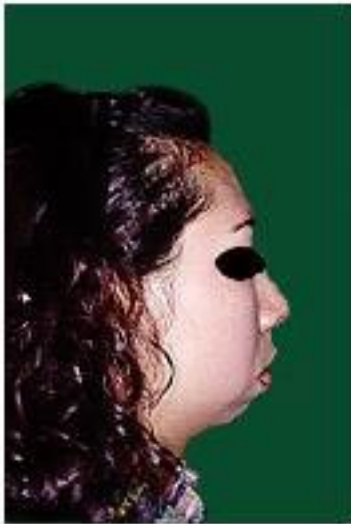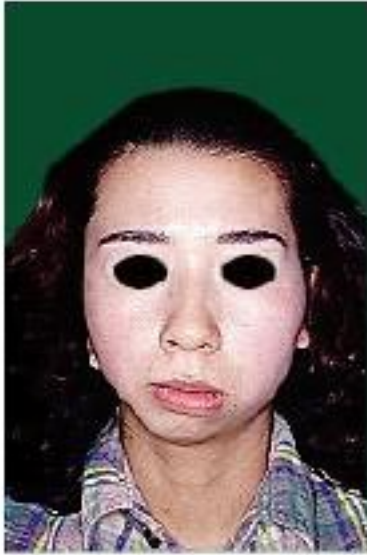上顎：Le Fort I 型骨切り術
下顎：下顎枝矢状分割法

短顔症+顔面非対称+咬合平面異常+臼歯部開咬症+交叉咬合

手術前

手術後



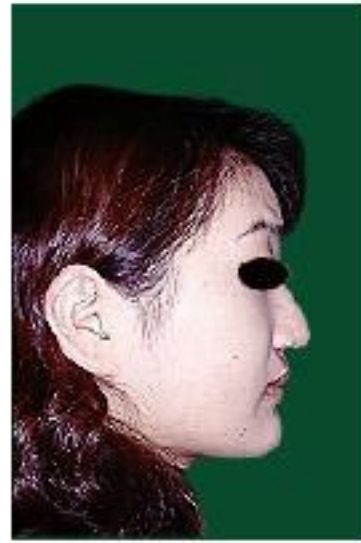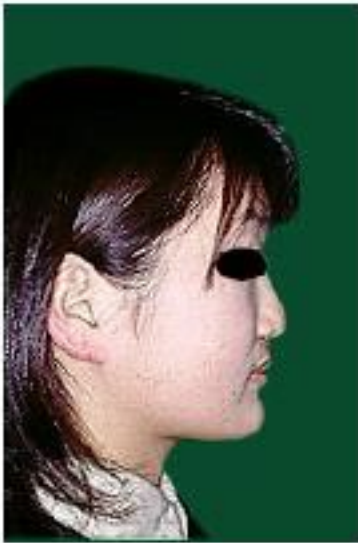上顎：Le Fort I 型骨切り術
下顎：下顎枝矢状分割法・オトガイ形成術

外鼻変形

手術前



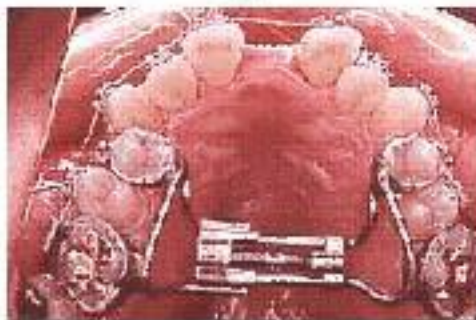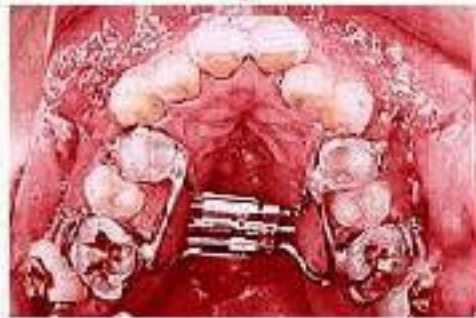
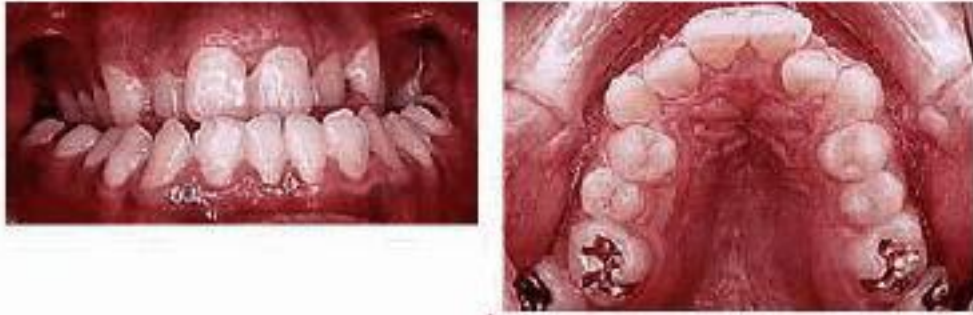手術後



自家肋軟骨移植による
外鼻増高手術

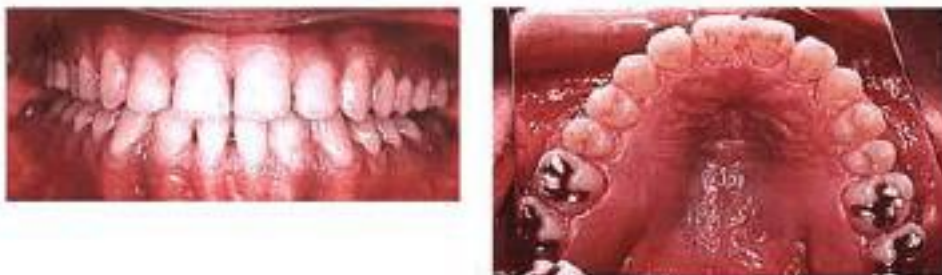下顎前突症+反対咬合+上顎歯列弓狭窄

手術前



Le Fort I 型 Corticotomy 併用の歯科矯正

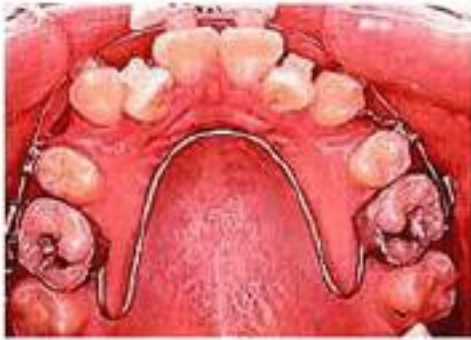手術後



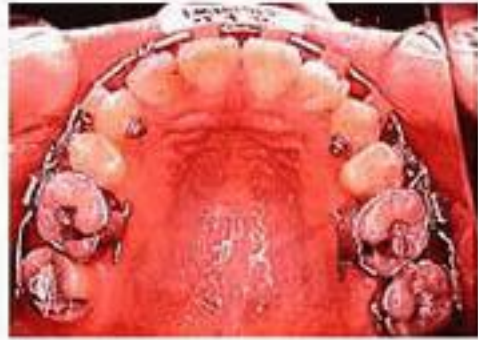上顎: Le Fort I 型骨切り術
下顎: 下顎枝矢状分割法

齒列不正

手術前



手術後



Koelle 氏法 Corticotomy 併用の齒科矯正